



# Технология мультиспиральной компьютерной томографии для оптической церебральной оксиметрии

Тарасов А.П.<sup>1,2</sup> • Вишнякова М.В. (мл.)<sup>3</sup> • Ивлиева А.Л.<sup>3</sup> • Давыдов Д.В.<sup>2</sup> • Подрез Д.В.<sup>3</sup> • Рогаткин Д.А.<sup>3</sup> • Вишнякова М.В.<sup>3</sup>

**Тарасов Андрей Петрович** – ведущий инженер<sup>1,2</sup>

✉ 141700, Московская область, г. Долгопрудный, Институтский пер., 9, Российская Федерация.  
Тел.: +7 (495) 408 45 54.  
E-mail: tarasov.ap@phystech.edu

**Вишнякова Марина Валентиновна** – канд. мед. наук, ст. науч. сотр. рентгенологического отделения<sup>3</sup>

✉ 129110, г. Москва, ул. Щепкина, 61/2–15, Российская Федерация.  
Тел.: +7 (495) 631 72 07.  
E-mail: cherridra@mail.ru

**Ивлиева Александра Леонидовна** – мл. науч. сотр. лаборатории медико-физических исследований<sup>3</sup>

**Давыдов Дмитрий Владимирович** – науч. сотр.<sup>1</sup>, генеральный директор<sup>2</sup>

**Подрез Дмитрий Васильевич** – мл. науч. сотр. рентгенологического отделения<sup>3</sup>

**Рогаткин Дмитрий Алексеевич** – д-р техн. наук, заведующий лабораторией медико-физических исследований<sup>3</sup>

**Вишнякова Мария Валентиновна** – д-р мед. наук, руководитель рентгенологического отделения<sup>3</sup>

**Актуальность.** Контроль кислородного статуса коры головного мозга до, во время и после различных хирургических операций – важная задача анестезиологии, хирургии и неврологии. Сегодня одним из наиболее экономичных и эффективных методов такого контроля считается оптическая церебральная оксиметрия. Однако для построения вычислительных алгоритмов приборов и повышения достоверности диагностики необходимы точные знания геометрических параметров изучаемых анатомических областей. **Цель** – оценка геометрических характеристик головы человека по данным рентгеновской компьютерной томографии для создания первого отечественного оптического церебрального оксиметра. **Материал и методы.** Проведена ретроспективная оценка по данным мультиспиральной компьютерной томографии толщины чешуи лобной кости, прилежащих мягких тканей и вычислено их суммарное значение у 100 пациентов старше 50 лет (50 мужчин и 50 женщин, средний возраст – 64 ± 8 лет). Ориентирами для определения этих показателей были выбраны надглазничный край орбиты и срединная линия. **Результаты.** Средняя толщина чешуи лобной кости составила

6,28 мм (± 1,58) для правой стороны и 6,38 мм (± 1,62) для левой стороны. Средняя толщина мягких тканей, расположенных поверхностно от костной ткани на этом уровне, была 4,39 мм (± 1,21) для правой стороны и 4,41 мм (± 1,22) для левой стороны. Общая толщина мягких тканей и чешуи лобной кости составила в среднем 11,76 мм (± 2,25) для правой стороны и 11,89 мм (± 2,31) для левой стороны. **Заключение.** Для надежной воспроизводимости результатов церебральной оксиметрии следует использовать геометрические характеристики области предполагаемого крепления датчика, ориентируясь на надглазничный край орбиты и срединную линию. Минимальные суммарные значения усредненных величин и отклонения толщины лобной кости и мягких тканей определены в точках пересечения линий длиной 3 см, проведенных перпендикулярно от указанных ориентиров.

**Ключевые слова:** церебральная оксиметрия, оптическая спектроскопия, толщина лобной кости, головной мозг, компьютерная томография

doi: 10.18786/2072-0505-2015-43-52-57

<sup>1</sup> Московский физико-технический институт (государственный университет); 141700, Московская область, г. Долгопрудный, Институтский пер., 9, Российская Федерация

<sup>2</sup> ООО «Альтомедика»; 115230, г. Москва, Варшавское шоссе, 42, Российская Федерация

<sup>3</sup> ГБУЗ МО «Московский областной научно-исследовательский клинический институт им. М.Ф. Владимирского»; 129110, г. Москва, ул. Щепкина, 61/2, Российская Федерация



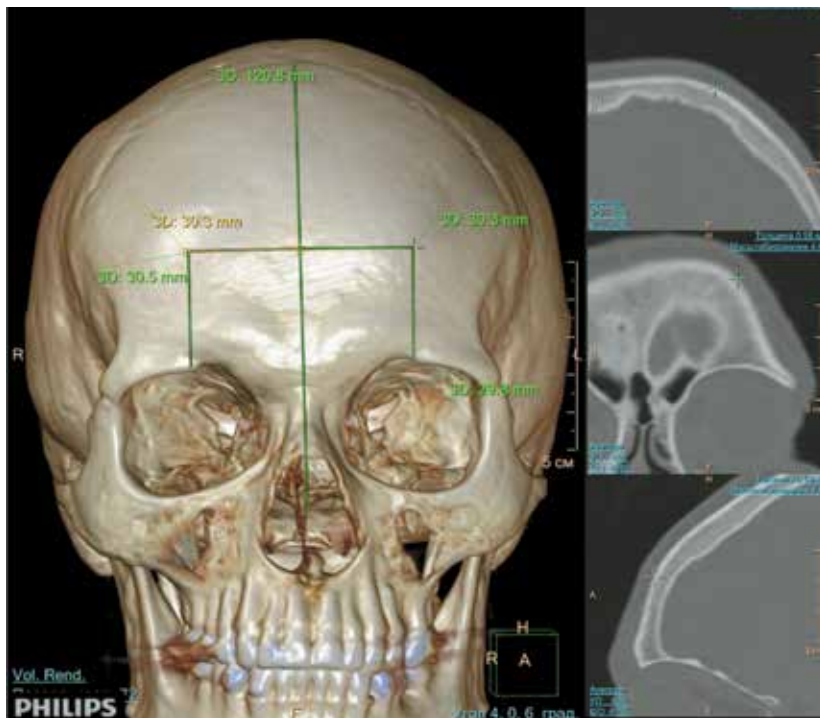
**К**онтроль кислородного статуса коры головного мозга до, во время и после различных хирургических операций, особенно выполняемых под общей анестезией и с использованием искусственной вентиляции легких, а также в ряде критических состояний мозга (травмы, опухоли, ишемические и геморрагические инсульты и т.д.) – важная задача анестезиологии, хирургии и неврологии [1, 2, 3]. Одной из нерешенных проблем считается негативное влияние, оказываемое общими анестетиками на кислородный статус коры головного мозга, и развитие послеоперационных когнитивных расстройств, что особенно опасно для детей и подростков. Дисфункция центральной нервной системы после операций с применением искусственного кровообращения проявляется в виде нейрокогнитивных и психических нарушений, частота которых варьирует в широком диапазоне – от 3 до 90% случаев, сохраняясь в 10–35% наблюдений до 6 и более недель, у 15% пациентов – до года, а в некоторых случаях – до 5 лет и более [2]. Международные исследования обнаруживают снижение когнитивных способностей у 26% пациентов в возрасте более 60 лет после операций по реваскуляризации миокарда [3]. Именно поэтому мониторинг мозгового кровообращения и потребления кислорода тканями мозга – острая и насущная проблема современной хирургии и медицины критических состояний.

Существуют разные методы контроля состояния тканей головного мозга и/или мозгового кровообращения: яремная инвазивная оксиметрия, амплитудно-интегрированная электроэнцефалография, компьютерная и магнитно-резонансная томография, транскраниальная ультразвуковая доплерография, позитронно-эмиссионная томография и др. Однако не все они могут быть применены интраоперационно и в режиме мониторинга в реанимационных палатах (магнитно-резонансная томография, позитронно-эмиссионная томография), а те, что могут (амплитудно-интегрированная электроэнцефалография, транскраниальная ультразвуковая доплерография), не дают информации об уровне насыщения крови кислородом (тканевой сатурации оксигемоглобина в крови –  $S_tO_2$ ), который определяется как относительное процентное содержание оксигенированной фракции гемоглобина к общему объему гемоглобина в смешанной периферической крови [4]. Фактически единственным методом, позволяющим неинвазивно оценивать церебральную тканевую сатурацию

в режиме мониторинга в реальном времени, признана оптическая церебральная оксиметрия (транскраниальная оптическая оксиметрия) [1, 2, 5].

Метод оптической церебральной оксиметрии построен на принципах оптической спектроскопии в ближнем инфракрасном диапазоне электромагнитного спектра. Обычно используются источники света в диапазоне длин волн ~ 650–950 нм. В качестве основных поглотителей в наполненной кровью ткани мозга выступают различные фракции гемоглобина и цитохромоксидаза. На разной степени поглощения света этими веществами и базируются технологии неинвазивной оптической оксиметрии [4].

Сейчас мировой рынок церебральных оксиметров освоен несколькими производителями: Covidien (панель – Somanetics), CAS Medical Systems, Nonin Medical, Ornim Medical, Hamamatsu Photonics [6]. Оптические технологии, применяемые в церебральных оксиметрах этих компаний, основаны либо на непрерывном излучении (англ. continuous waves – CW), либо на измерениях в частотной области (англ. frequency domain), либо на измерениях во временной области (англ. time domain или time resolved) [6, 7]. Благодаря относительной дешевизне, простоте и надежности приборов основная доля рынка церебральных оксиметров принадлежит моделям, в которых реализована методика CW. К примеру, методика CW используется в приборах INVOS 5100 компании Covidien, Fore-Sight от CAS Medical Systems, NIRO-200NX компании Hamamatsu и др. [5, 8]. Однако ключевые физические принципы и особенности оптической церебральной оксиметрии заключены не столько в технологиях освещения и приема оптического излучения, в конструкции налобных датчиков, сколько в вычислительных алгоритмах, реализуемых в программном обеспечении приборов. Для того чтобы оценить  $S_tO_2$  по зарегистрированному оптическому сигналу, необходимо применение специальных вычислительных алгоритмов, основанных на решении обратных задач оптики светорассеивающих сред [9]. Для более адекватного анализа и обсчета подобных параметров необходимо знание исходных характеристик изучаемого объекта, в данном случае – толщины мягких тканей и костей черепа в месте крепления датчиков прибора. Подобная информация нужна для проектирования датчиков и выбора расположения в нем источников света и фотодетекторов. Таких данных сегодня в литературе немного [10], и они носят единичный, весьма фрагментарный



**Рис. 1.** Мультиспиральная компьютерная томография черепа, трехмерная и мультипланарная реконструкции. Определение уровня для последующих измерений толщины чешуи лобной кости

и выборочный характер. Их подтверждения независимыми исследованиями нам не известны. В нашей стране систематические исследования такого плана также не проводились.

В этой связи в целях развития методов оптической церебральной оксиметрии, а также имея в виду перспективу создания первого отечественного церебрального оксиметра была поставлена задача ретроспективно, по данным рентгеновской компьютерной томографии, на выборке в 100 пациентов оценить геометрические характеристики области предполагаемого крепления датчика церебрального оксиметра на голове человека.

### Материал и методы

В отделении рентгеновской компьютерной и магнитно-резонансной томографии ГБУЗ МО МОНИКИ им. М.Ф. Владимирского была проведена ретроспективная оценка толщины чешуи лобной кости и прилежащих мягких тканей. Всего проанализированы данные компьютерной томографии 100 пациентов в возрасте более 50 лет за 2014–2015 гг. (50 мужчин, 50 женщин), которым было проведено исследование головного мозга и костей черепа. Отбор проводился из общего количества пациентов с применением

таблицы случайных чисел. Пациенты моложе 50 лет, больные, у которых в анамнезе были оперативные вмешательства на головном мозге или костях черепа, как и пациенты с патологическими изменениями на отмеченных уровнях исключались из исследуемой группы. Возраст пациентов в среднем составил 64 года ( $\pm 8$  лет). Для оценки толщины кости использовались данные мультиспиральной компьютерной томографии головы пациента, проведенной по стандартной методике, с толщиной среза 0,9 мм.

Для последующей репродуктивности полученных результатов при непосредственном проведении оптической церебральной оксиметрии необходимо было выделить исследуемую область, на уровне которой не визуализировались околоносовые пазухи (лобная пазуха), крупные сосуды. Важно, чтобы искомый уровень мог быть легко определен при осмотре головы пациента для последующей установки датчиков оксиметра. Именно поэтому было решено выбрать следующие доступные ориентиры, которые могут быть быстро определены и при проведенной компьютерной томографии, и при осмотре пациента: надглазничный край орбиты и срединная линия.

Толщина лобной кости оценивалась у всех пациентов на одном и том же уровне: при помощи трехмерных и мультипланарных изображений вычислялась область, расположенная на 3 см выше верхнего края глазницы и на 3 см латерально от срединной линии (рис. 1). Симметрично определялся аналогичный уровень на противоположной стороне. На данном уровне с обеих сторон измерялась толщина собственно костной ткани чешуи лобной кости, толщина прилежащих мягких тканей, а также их общая толщина. Для большей достоверности результатов с каждой стороны устанавливалось 5 точек для измерений.

При подсчете полученных данных вычислялось среднее арифметическое значение для каждой стороны и стандартное отклонение.

### Результаты и обсуждение

Средняя толщина чешуи лобной кости составила 6,28 мм ( $\pm 1,58$ ) для правой стороны и 6,38 мм ( $\pm 1,62$ ) для левой стороны. Средняя толщина мягких тканей, расположенных поверхностно от костной ткани на этом уровне, была 4,39 мм ( $\pm 1,21$ ) для правой стороны и 4,41 мм ( $\pm 1,22$ ) для левой стороны. Общая толщина мягких тканей и чешуи лобной кости оказалась в среднем 11,76 мм ( $\pm 2,25$ ) для правой стороны и 11,89 мм



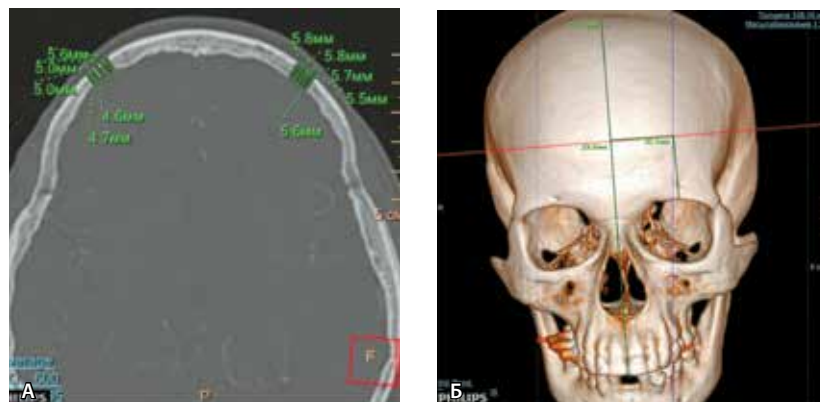( $\pm 2,31$ ) для левой стороны. Погрешность в измерениях объясняется вычислением показателей в разных компьютерно-томографических «окнах» (разные режимы контрастности и яркости изображений, используемые в зависимости от ткани).

Минимальные суммарные значения усредненных величин и разбросы толщины лобной кости и мягких тканей определены в точках пересечения линий длиной 3 см, проведенных перпендикулярно к надглазничному краю орбиты и срединной линии (рис. 2, 3).

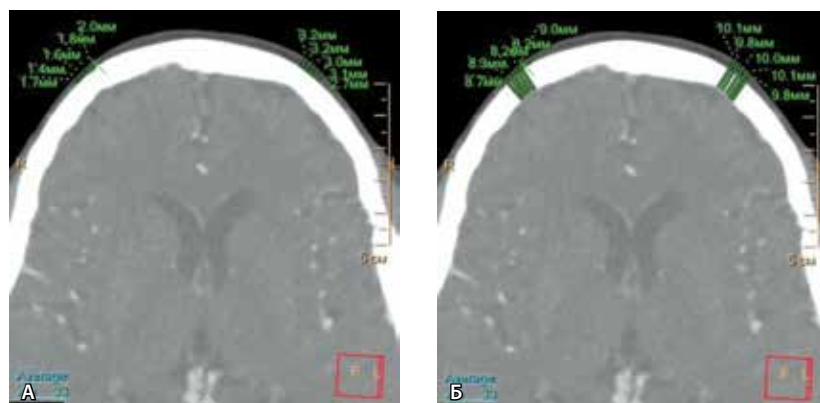
На уровнях вычислений также оценивалась толщина оболочечных пространств как расстояние от внутренней поверхности кортикальной пластинки до внешнего контура вещества головного мозга. Однако оценка данных изменений была затруднена из-за неравномерной толщины оболочечных пространств – на одних уровнях они практически не прослеживались, на других составляли от 3 до 7 мм. По этой причине подобные данные не рассматривались в рамках результатов этой работы.

Измерение толщины костей свода черепа для определения относительной нормы с учетом возраста и пола проводится на протяжении многих лет. В немногочисленных подобных работах измерения собственно толщины костной ткани выполнялись либо на фрагменте костной ткани при аутопсии, либо с последующим его рентгенологическим исследованием [11, 12, 13]. Данные, полученные в нашем исследовании касательно толщины челуи лобной кости, не отличаются от результатов, представленных в публикациях, в которых измерения проводились на фрагменте черепа после аутопсии [14, 15]. В большинстве источников подобные исследования проводятся для оценки изменений толщины костей черепа с возрастом, сопоставления разницы толщины костей у мужчин и женщин. Изучение же корреляции толщины и состояния костей черепа в приложении к задачам церебральной оксиметрии практически не освещено в зарубежной и российской литературе [16].

Сегодня для оценки регионарной сатурации головного мозга производители приборов с CW технологией освещения применяют в качестве расчетных алгоритмов два основных вычислительных метода: метод, основанный на модифицированном законе Бугера – Ламберта – Бера (англ. modified Beer's law), и метод спектроскопии с пространственным разрешением (англ. spatially resolved spectroscopy), основанный на диффузионном приближении при решении общего



**Рис. 2.** Мультиспиральная компьютерная томография головы: **А** – измерение толщины челуи лобной кости с обеих сторон, изображение в «костном окне»; **Б** – расположение уровней для измерения по отношению к срединной линии и надглазничному краю, трехмерная реконструкция



**Рис. 3.** Мультиспиральная компьютерная томография головы, изображение в «мягкотканном окне»: **А** – измерение толщины мягких тканей с обеих сторон; **Б** – изменение общей толщины тканей (костной ткани, мягких тканей)

уравнения переноса излучения в светорассеивающих тканях [7, 17, 18, 19]. Однако для реализации любых методов, в том числе вышеупомянутых, необходимо знать точные анатомо-геометрические параметры изучаемого объекта (толщину кости черепа, кожи в месте наложения датчиков и т.д.). Значения толщин нужны также и для грамотного проектирования конструкции датчика – выбора относительного расположения источников света и фотодетекторов в датчике. Например, при разработке церебрального оксиметра Fore-Sight его создатели приняли суммарную толщину кости и кожи в лобной области головы взрослого человека равной  $\sim 7,5$  мм [20], что, согласно идеологии конструкции их прибора, определяет половину расстояния между источником излучения и ближним к нему фотодетектором. Но это, как мы видим из приведенных





результатов, оказывается верным далеко не для всех взрослых пациентов.

Отсюда возникает вопрос обоснования выбора места крепления датчиков на голове: их нужно устанавливать туда, где абсолютная величина и разброс значений толщин слоев тканей (кожа, мышцы, кость, церебральная жидкость) под датчиками меньше. В нашем исследовании суммарные значения усредненных величин и разбросы толщины лобной кости и мягких тканей определены в точках пересечения линий длиной 3 см, проведенных перпендикулярно к надглазничному краю орбиты и срединной линии.

### Заключение

Измерение толщины чешуи лобной кости и прилежащих мягких тканей при помощи

компьютерной томографии позволило получить новые объективные данные о средней толщине мягких тканей и чешуи лобной кости человека на выборке 100 пациентов (50 мужчин и 50 женщин), соотносимые с данными зарубежной литературы. Средняя толщина чешуи лобной кости составила 6,28 мм ( $\pm 1,58$  мм) для правой стороны и 6,38 мм ( $\pm 1,62$ ) для левой стороны, общая толщина тканей – 11,76 мм ( $\pm 2,25$ ) и 11,89 мм ( $\pm 2,31$ ) соответственно. Суммарные значения усредненных величин и разбросы толщины лобной кости и мягких тканей определены в точках пересечения линий длиной 3 см, проведенных перпендикулярно к надглазничному краю орбиты и срединной линии, что может стать оптимальным местом крепления датчиков оптического церебрального оксиметра. ©

### Литература

1. Пика ТО, Сафонова ЛП. Расчетные параметры тканевой оксиметрии в медицине критических состояний. Биомедицинская радиоэлектроника. 2012;(10):53–62.
2. Шепелюк АН, Клыпа ТВ, Никифоров ЮВ. Церебральная оксиметрия в кардиохирургии. Общая реаниматология. 2012;8(2):67–73.
3. Edmonds HL Jr. Detection and treatment of cerebral hypoxia key to avoiding intraoperative brain injuries. J Clin Monit Comput. 2000;16(1):69–74.
4. Рогаткин ДА. Физические основы оптической оксиметрии. Медицинская физика. 2012;(2):97–114.
5. Fischer GW, Silvay G. Cerebral oximetry in cardiac and major vascular surgery. HSR Proc Intensive Care Cardiovasc Anesth. 2010;2(4):249–56.
6. Delpy DT, Cope M. Quantification in tissue near-infrared spectroscopy. Philos Trans R Soc Lond B Biol Sci. 1997;352(1354):649–59. doi: 10.1098/rstb.1997.0046.
7. Bakker A, Smith B, Ainslie P, Smith K. Near-infrared spectroscopy. In: Ainslie P, editor. Applied aspects of ultrasonography in humans. Rijeca: InTech; 2012. p. 65–88.
8. Thavasothy M, Broadhead M, Elwell C, Peters M, Smith M. A comparison of cerebral oxygenation as measured by the NIRO 300 and the INVOS 5100 Near-Infrared Spectrophotometers. Anaesthesia. 2002;57(10):999–1006. doi: 10.1046/j.1365-2044.2002.02826.x.
9. Rogatkin DA. Basic principles of organization of system software for multifunctional noninvasive spectrophotometric diagnostic devices and systems. Biomedical Engineering. 2004;38(2):61–5. doi: 10.1023/B:BIEN.0000035722.72246.bf.
10. Тучин ВВ, ред. Оптическая биомедицинская диагностика. В 2 томах. Т. 1. Пер. с англ. М.: Физматлит; 2007. 560 с.
11. Lynnerup N, Astrup JG, Sejrsen B. Thickness of the human cranial diploe in relation to age, sex and general body build. Head Face Med. 2005;1:13. doi: 10.1186/1746-160X-1-13.
12. Torimitsu S, Nishida Y, Takano T, Koizumi Y, Makino Y, Yajima D, Hayakawa M, Inokuchi G, Motomura A, Chiba F, Otsuka K, Kobayashi K, Odo Y, Iwase H. Statistical analysis of biomechanical properties of the adult skull and age-related structural changes by sex in a Japanese forensic sample. Forensic Sci Int. 2014;234:185.e1–9. doi: 10.1016/j.forsciint.2013.10.001.
13. Lynnerup N. Cranial thickness in relation to age, sex and general body build in a Danish forensic sample. Forensic Sci Int. 2001;117(1–2):45–51.
14. Hwang K, Kim JH, Baik SH. The thickness of the skull in Korean adults. J Craniofac Surg. 1999;10(5):395–9.
15. Mahinda HAM, Murty OP. Variability in thickness of human skull bones and sternum – An autopsy experience. Journal of Forensic Medicine and Toxicology Year. 2009;26(2):26–31.
16. Doshi TL, Kangra I, Vannucci A. Hyperostosis frontalis interna as a potential source of cerebral oximetry signal interference: A case report. Eur J Anaesthesiol. 2015;32(6):448–50. doi: 10.1097/EJA.0000000000000270.
17. Strangman G, Boas DA, Sutton JP. Non-invasive neuroimaging using near-infrared light. Biol Psychiatry. 2002;52(7):679–93.
18. Suzuki S, Takasaki S, Ozaki T, Kobayashi Y. A tissue oxygenation monitor using NIR spatially resolved spectroscopy. Proc SPIE. 1999;3579:144–5.
19. Boas DA, Franceschini MA, Dunn AK, Strangman G. Noninvasive imaging of cerebral activation with diffuse optical tomography. In: Frosting RD, editor. In vivo optical imaging of brain function. Boca Raton (FL): CRC Press; 2002. p. 193–221.
20. Chen B, Benni PB, inventors; Cas Medical Systems, Inc., assignee. Method for spectrophotometric blood oxygenation monitoring. United States patent US 7072701 B2. 2006 July 4.

### References

1. Pika TO, Safonova LP. Raschetnye parametry tkanevoy oksimetrii v meditsine kriticheskikh sostoyaniy [Tissue oximetry calculated parameters in medicine of critical conditions]. Biomeditsinskaya radioelektronika [Biomedical radioelectronics]. 2012;(10):53–62 (in Russian).
2. Shepelyuk AN, Klypa TV, Nikiforov YuV. Tserebral'naya oksimetriya v kardiokhirurgii [Cerebral oximetry in cardiac surgery]. Obshchaya reanimatologiya [General Reanimatology]. 2012;8(2):67–73 (in Russian).
3. Edmonds HL Jr. Detection and treatment of cerebral hypoxia key to avoiding intraoperative brain injuries. J Clin Monit Comput. 2000;16(1):69–74.
4. Rogatkin DA. Fizicheskie osnovy opticheskoy oksimetrii [Physical foundations of optical oximetry]. Meditsinskaya fizika. 2012;(2):97–114 (in Russian).



5. Fischer GW, Silvay G. Cerebral oximetry in cardiac and major vascular surgery. *HSR Proc Intensive Care Cardiovasc Anesth.* 2010;2(4):249–56.
6. Delpy DT, Cope M. Quantification in tissue near-infrared spectroscopy. *Philos Trans R Soc Lond B Biol Sci.* 1997;352(1354):649–59. doi: 10.1098/rstb.1997.0046.
7. Bakker A, Smith B, Ainslie P, Smith K. Near-infrared spectroscopy. In: Ainslie P, editor. *Applied aspects of ultrasonography in humans.* Rijeca: InTech; 2012. p. 65–88.
8. Thavasothy M, Broadhead M, Elwell C, Peters M, Smith M. A comparison of cerebral oxygenation as measured by the NIRO 300 and the INVOS 5100 Near-Infrared Spectrophotometers. *Anaesthesia.* 2002;57(10):999–1006. doi: 10.1046/j.1365-2044.2002.02826.x.
9. Rogatkin DA. Basic principles of organization of system software for multifunctional noninvasive spectrophotometric diagnostic devices and systems. *Biomedical Engineering.* 2004;38(2):61–5. doi: 10.1023/B:BIEN.0000035722.72246.bf.
10. Tuchin VV, editor. *Handbook of optical biomedical diagnostics.* Washington: SPIE PRESS; 2002. 1110 p.
11. Lynnerup N, Astrup JG, Sejrsen B. Thickness of the human cranial diploe in relation to age, sex and general body build. *Head Face Med.* 2005;1:13. doi: 10.1186/1746-160X-1-13.
12. Torimitsu S, Nishida Y, Takano T, Koizumi Y, Makino Y, Yajima D, Hayakawa M, Inokuchi G, Motomura A, Chiba F, Otsuka K, Kobayashi K, Odo Y, Iwase H. Statistical analysis of biomechanical properties of the adult skull and age-related structural changes by sex in a Japanese forensic sample. *Forensic Sci Int.* 2014;234:185.e1–9. doi: 10.1016/j.forsciint.2013.10.001.
13. Lynnerup N. Cranial thickness in relation to age, sex and general body build in a Danish forensic sample. *Forensic Sci Int.* 2001;117(1–2):45–51.
14. Hwang K, Kim JH, Baik SH. The thickness of the skull in Korean adults. *J Craniofac Surg.* 1999;10(5):395–9.
15. Mahinda HAM, Murty OP. Variability in thickness of human skull bones and sternum – An autopsy experience. *Journal of Forensic Medicine and Toxicology Year.* 2009;26(2):26–31.
16. Doshi TL, Kangra I, Vannucci A. Hyperostosis frontalis interna as a potential source of cerebral oximetry signal interference: A case report. *Eur J Anaesthesiol.* 2015;32(6):448–50. doi: 10.1097/EJA.0000000000000270.
17. Strangman G, Boas DA, Sutton JP. Non-invasive neuroimaging using near-infrared light. *Biol Psychiatry.* 2002;52(7):679–93.
18. Suzuki S, Takasaki S, Ozaki T, Kobayashi Y. A tissue oxygenation monitor using NIR spatially resolved spectroscopy. *Proc SPIE.* 1999;3579:144–5.
19. Boas DA, Franceschini MA, Dunn AK, Strangman G. Noninvasive imaging of cerebral activation with diffuse optical tomography. In: Frosting RD, editor. *In vivo optical imaging of brain function.* Boca Raton (FL): CRC Press; 2002. p. 193–221.
20. Chen B, Benni PB, inventors; Cas Medical Systems, Inc., assignee. Method for spectrophotometric blood oxygenation monitoring. United States patent US 7072701 B2. 2006 July 4.

**Tarasov Andrey P.** – Lead Engineer<sup>1,2</sup>

✉ 9 Institutskiy pereulok, Dolgoprudnyy, Moskovskaya oblast', 141700, Russian Federation. Tel.: +7 (495) 408 45 54. E-mail: tarasov.ap@phystech.edu

**Vishnyakova Marina V.** – PhD, Senior Research Fellow, Department of Roentgenology<sup>3</sup>

✉ 61/2–15 Shchepkina ul., Moscow, 129110, Russian Federation. Tel.: +7 (495) 631 72 07. E-mail: cherridra@mail.ru

**Ivlieva Aleksandra L.** – Junior Research Fellow, Laboratory of Medical and Physics Research<sup>3</sup>

**Davydov Dmitriy V.** – Research Fellow<sup>1</sup>, Chief Executive Officer<sup>2</sup>

**Podrez Dmitriy V.** – Junior Research Fellow, Department of Roentgenology<sup>3</sup>

**Rogatkin Dmitriy A.** – DES, Head of Laboratory of Medical and Physics Research<sup>3</sup>

**Vishnyakova Mariya V.** – MD, PhD, Head of Department of Roentgenology<sup>3</sup>

<sup>1</sup> Moscow Institute of Physics and Technology (State University); 9 Institutskiy pereulok, Dolgoprudnyy, Moskovskaya oblast', 141700, Russian Federation

<sup>2</sup> Altmedica Ltd.; 42 Varshavskoe shosse, Moscow, 115230, Russian Federation

<sup>3</sup> Moscow Regional Research and Clinical Institute (MONIKI); 61/2 Shchepkina ul., Moscow, 129110, Russian Federation

## A technique of multidetector computed tomography for optic cerebral oxymetry

Tarasov A.P.<sup>1,2</sup> • Vishnyakova M.V. Jr.<sup>3</sup> • Ivlieva A.L.<sup>3</sup> • Davydov D.V.<sup>2</sup> • Podrez D.V.<sup>3</sup> • Rogatkin D.A.<sup>3</sup> • Vishnyakova M.V.<sup>3</sup>

**Background:** Control of oxygen delivery to the brain cortex before, during and after various surgical interventions is an important task of anesthesiology, surgery and neurology. Nowadays, optic cerebral oxymetry is considered to be one of the most economical and efficient methods of such control. However, accurate knowledge of geometrics of anatomical areas studied is necessary for development of calculation algorithms for the equipment and for better diagnostic reliability. **Aim:** To assess geometric parameters of the human head based on X-ray computed tomography for construction of the first Russian optical cerebral oximeter. **Materials and methods:** Based on the data obtained by multidetector computed tomography, we retrospectively assessed thickness of the frontal bone squame, adjacent soft tissues and calculated their sum in 100 patients above 50 years of age (50 male and 50 female, mean age 64±8 years). The supraorbital edge of the orbit and the middle line were chosen as the reference points. **Results:** The mean frontal squame

thickness was 6.28 mm (±1.58) on the right side and 6.38 mm (±1.62) on the left side. The mean thickness of the soft tissues covering the bone at this level was 4.39 mm (±1.21) on the right side and 4.41 mm (±1.22) on the left side. The mean total thickness of the frontal squame bone and soft tissue was 11.76 mm (±2.25) on the right side and 11.89 mm (±2.31) on the left side. **Conclusion:** For reliable reproducibility of cerebral oxymetry, geometric characteristics of the area where the sensor will be placed, taking the supraorbital edge and the middle line as reference points. Minimal sums of the mean values and their standard deviations for the frontal bone thickness and soft tissues were measured at the intersection points of 3 cm lines perpendicular to these reference points.

**Key words:** cerebral oxymetry, optic spectroscopy, frontal bone thickness, brain, computed tomography

doi: 10.18786/2072-0505-2015-43-52-57